

Efecto de *Triticum aestivum* (trigo) sobre la arquitectura de los hepatocitos de *Rattus rattus* var. *albinus* irradiados con Rayos X

Triticum aestivum (wheat) effect on hepatocytes architecture of X-irradiated albino rats

Marín Tello Carmen Luisa¹, Guevara Vásquez Ana María², Mejía Pinedo Davis Alberto³, Sánchez Sanguinetti César⁴, Lombardi Pérez César Leopoldo⁵.

RESUMEN

El objetivo de esta investigación fue determinar el efecto de la dieta con *Triticum aestivum* (trigo) en las modificaciones estructurales en hepatocitos de *Rattus rattus* var. *albinus* irradiados con rayos X. Se utilizaron 24 ratas albinas, machos adultos, con peso entre 200 a 250 g, los cuales fueron distribuidos al azar en 2 grupos: control y experimental, con 12 animales cada uno. El grupo control fue subdividido al azar en 2 subgrupos, el D: que no recibió trigo y no fue irradiado, y el B: que no recibió trigo pero fue irradiado. El grupo Experimental fue subdividido al azar en 2 subgrupos, el C: que recibió trigo y no fue irradiado y el A: que recibió trigo y si fue irradiado. La administración oral de trigo se realizó durante 16 días previos al estudio, los animales fueron alojados en jaulas, anestesiados con pentobarbital al 0,6% en dosis de 0,5 ml/kg p.c, v.i.p y luego irradiados con Rayos X, 18 mSv, en el Centro de ESSALUD- El Porvenir-La Libertad. A los 15 días de la irradiación, se sacrificaron los animales para el estudio histopatológico. Los resultados evidencian que los animales irradiados del grupo control (B) presentaron vasos sanguíneos congestionados, zonas de hemorragia y marcada necrosis de hepatocitos, por el contrario los animales del grupo experimental (A) mostraron ausencia de la congestión y hemorragia vascular, escasa necrosis de hepatocitos. Se concluye que la dieta con *Triticum aestivum* (trigo) protege y mantiene la estructura del hepatocito en hígado de *Rattus rattus* var. *Albinus*.

Palabras clave: *Triticum aestivum*, Rayos X, hepatocito, *Rattus rattus* var. *Albinus*

ABSTRACT

The purpose of this research was to determine the effect of diet with *Triticum aestivum* (wheat) in hepatocyte structural changes in liver tissue of *Rattus rattus* var. irradiated with X-rays. Were used 24 adult male weighing between 200-250 g, which were randomized into 2 groups: control and experimental, with 12 animals each. The control group was randomly divided into 2 subgroups, the D: did not receive wheat and was not irradiated; and B: did not receive wheat and was irradiated. The Experimental group was randomly divided into 2 subgroups, the C: received wheat and was not irradiated and A: received wheat and was irradiated. Oral administration of wheat was held for 16 days before experiment, the animals were housed in cages, anesthetized with 0.6% pentobarbital at a dose of 0.5 ml / kg bw, vip and then irradiated with X-ray irradiation, 18 mSv in the Center ESSALUD-El Porvenir-La Libertad; After 15 days of irradiation, the animals were sacrificed for histopathology study. The results show that animals irradiated control group (B) had blood vessels congested with marked hemorrhage and necrosis of hepatocytes, by contrast animals of the experimental group (A) showed no vascular congestion and hemorrhage, necrosis limited in hepatocytes. We conclude that diet with *Triticum aestivum* (wheat) protect and maintain the liver structure of *Rattus rattus* var. *Albinus* hepatocytes.

Keywords: *Triticum aestivum*, X-ray, hepatocyte, *Rattus rattus* var. *Albinus*

¹ Maestra en Fisiología. Químico-Farmacéutico. Docente de la Universidad Nacional de Trujillo-Perú.

² Doctora en Ciencias Biomédicas. Químico Farmacéutico. Docente de la Universidad Nacional de Trujillo-Perú.

³ Estudiante de la Facultad de Farmacia y Bioquímica. Universidad Nacional de Trujillo-Perú.

⁴ Médico Cirujano. Puesto de Salud "José Olaya". Chiclayo-Perú.

⁵ Maestro en Ciencias. Médico Veterinario. Profesor de la Universidad Privada Antenor Orrego.

INTRODUCCION

Las radiaciones ionizantes descubiertas en 1895, dieron lugar también, al inicio de los estudios sobre su efecto biológico, primero de carácter cualitativo, pasando luego con el uso de medios para cuantificar las dosis de radiación utilizada a estudios de carácter cuantitativo, estos unidos a los estudios epidemiológicos en los sobrevivientes de los bombardeos atómicos de Japón y en pacientes expuestos a tratamientos radioterapéuticos permiten actualmente poseer información sobre el efecto biológico de las radiaciones que fundamentan el establecimiento de normas que garantizan la seguridad del trabajador ocupacionalmente expuesto (TOE) a las radiaciones así como de los pacientes sometidos a tratamientos con radioisótopos radiactivos, en el Perú; se aborda este aspecto con la Norma Técnica IR.003.2012, sobre “Requisitos de Protección Radiológica en Diagnóstico Médico con Rayos X” aprobada por el Instituto Peruano de Energía Nuclear^(1,2,3).

Los rayos X son un tipo de radiación ionizante que es utilizado en gran parte de las imágenes como ayuda al diagnóstico médico e imagenología nuclear. La radiación produce dos efectos biológicos: efectos determinísticos y efectos estocásticos. Prácticamente para todas las imágenes diagnósticas, las dosis de radiación se encuentran en el nivel de los efectos estocásticos, los cuales pueden producir cáncer o anomalías heredables. Para imágenes diagnósticas la discusión está limitada casi exclusivamente a su efecto potencial para inducir cáncer incremental⁴. El efecto determinístico incluye cataratas, dermatitis y pérdida de pelo, en este caso la cantidad de radiación determina la gravedad del efecto, por debajo de este límite la injuria no se produce. Los efectos determinísticos pueden verse en procedimientos intervencionales prolongados y ciertamente, con las dosis aportadas por la radioterapia oncológica^{4,5}.

Con estas consideraciones, todos los órganos presentarían alteraciones

morfológicas y/o funcionales como consecuencia de su exposición a radiación ionizante, el hígado es un órgano moderadamente sensible, debido a que recibe un gran aporte sanguíneo a través de una red importante de vasos, y son éstos, al sufrir radiolesiones los que provocan modificaciones estructurales hepáticas. Ante esta situación surge la necesidad de la protección radiológica para proteger a los individuos de los efectos nocivos e indeseables de las radiaciones ionizantes interviniendo en los mecanismos de acción^{6,7}.

Al respecto, las plantas en general, poseen las características de un radioprotector ideal como consecuencia de la variedad de compuestos químicos que contienen, estudios demostraron en Cuba, que el extracto de *Aegle marmelos* (Marmelo) presenta efecto radioprotector frente a la radiación ionizante, donde el secuestro de radicales libres producido por la radiación parece ser el mecanismo de protección más importante, asimismo, el extracto etanólico de las hojas de *Piper betel* (Betel o Areca) es capaz de prevenir la peroxidación lipídica *in vitro* y las roturas de cadena en el plásmido pBR322. Dicha actividad radioprotectora, se sugiere, se debe a su habilidad de secuestrar radicales hidroxilo y superóxido, lo cual se atribuye primariamente a sus componentes fenólicos, similar capacidad antioxidante se reveló tanto con el extracto de *Podophyllum hexandrum* (Manzano del Himalaya) como sus fracciones, que sugieren protección al ADN (plásmido pBR322), así como actividad quelante de iones metálicos y reducción de la peroxidación lipídica⁷.

Respecto al tiempo de administración de sustancias radioprotectoras, se demostró la eficacia de un extracto acuoso de *Amaranthus paniculatus* (Amaranto) que fue evaluada *in vivo* en ratones albinos Swiss. La administración oral de este extracto, por un período de 15 días previos a la irradiación, redujo la mortalidad y protegió el sistema hematopoyético de dichos ratones^{7,8}.

Triticum aestivum (trigo) es uno de los tres granos más ampliamente producidos globalmente, junto al maíz y el arroz, y el más ampliamente consumido por el hombre en la civilización occidental desde la antigüedad. El grano del trigo es utilizado para preparar harina, sémola, harina integral, cerveza y una gran variedad de productos alimenticios⁹. Dentro del grano de trigo la parte que contiene más propiedades alimentarias es el germen, el cual constituye un 2,5 o 3 % del peso total del grano, es donde se encuentran concentradas en gran proporción vitaminas, minerales, proteínas y aceites^{1,10}.

El trigo contiene además 26 flavonoides que ya son conocidos por contribuir en la radioprotección por su efecto antioxidante en últimas investigaciones se han aislado 2 nuevos flavonoides C-glucósidos, y se han realizado estudios con el propósito de identificar los compuestos químicos naturales con propiedades radioprotectoras contra daños inducidos por la radiación gamma, donde se utilizaron rutina y quercetina después de estas radiaciones^{11,12}.

La radioprotección que se busca se daría en todos los tejidos, lo que implicaría el mantenimiento de las funciones vitales, en el caso del hígado, se estaría contribuyendo en que se continúe con las aproximadamente 1500 funciones químicas identificables¹³.

Ante lo expuesto, a pesar de que los procesos reguladores que mantienen la estabilidad funcional son múltiples, los estímulos agresivos como las radiaciones ionizantes pueden desequilibrar estos mecanismos, por lo que se requieren de agentes exógenos que contribuyan en la protección celular y por ende de las funciones, por lo que el objetivo fue investigar el efecto de la administración de *Triticum aestivum* (trigo) sobre la estructura de los hepatocitos de *Rattus rattus var. albinus* irradiados con Rayos X.

MATERIAL Y METODO

Preparación de la alimentación:

Los granos de *Triticum aestivum* (trigo) se obtuvieron de la provincia de Otuzco y se corroboró su identificación en el *Herbarium Truxillensis* de la Universidad Nacional de Trujillo. Se administraron 10 g de trigo, como ración única diaria, para los animales, de los grupos seleccionados como A y C con agua *ad libitum* durante 16 días previos al estudio.

Los animales del grupo B y D recibieron la dieta rutinaria del Bioterio de la Facultad de Farmacia y Bioquímica de la Universidad Nacional de Trujillo consistente en cebada y maíz.

Distribución de los grupos:

Se trabajó con 24 especímenes, machos, de tres meses de edad, con un peso corporal entre 200 - 250 gramos. Durante 16 días antes de su irradiación, cada animal fue conservado en jaulas separadas, recibiendo el alimento una vez por día 10 g, según le corresponda, las jaulas fueron acondicionadas con losetas para que los animales recogieran y utilizaran todo el alimento que se les brindó. Posteriormente se dividió a los 24 animales en dos grupos:

Grupo control: Integrado por 12 animales que consumieron una dieta normal del Bioterio. El grupo fue dividido en dos subgrupos: El sub-grupo D, con 6 animales que no fueron sometidos a las radiaciones X y el sub-grupo B, con 6 animales que fueron sometidos a las radiaciones X.

Grupo experimental: Integrado por 12 animales, que recibieron una alimentación consistente en 10 gramos crudos de trigo, y fue subdividido en sub-grupo A: con 6 animales que fueron sometidos a las radiaciones X y el sub-grupo C con 6 animales que no fueron sometidos a las radiaciones X.

Radiación de la especie:

El día 16 luego de iniciada la alimentación con *Triticum aestivum*, a los 12 animales, pertenecientes al subgrupo B

del control y subgrupo A del experimental, se les sometió a una radiación de 18 mSv, con el Equipo para rayos X WATSON, en el establecimiento de ES-SALUD. El Porvenir. Previamente se les inmovilizó con pentobarbital al 0.6% en solución salina, a dosis de 0.5 ml/kg peso corporal por vía intraperitoneal.

A los 16 días después de la radiación, se sacrificaron los 24 animales, se les extrajo el hígado, conservándose en formol al 10%, hasta ser llevados al estudio histopatológico.

Estudio histopatológico

Se realizaron cortes longitudinales y transversales de tejido hepático extraído, la tinción de los cortes de tejido fueron realizadas con hematoxilina-eosina.

RESULTADOS

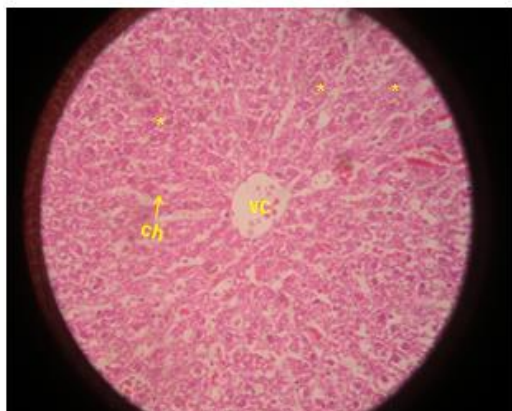


Figura 1: Fotomicrofotografía de hígado de rata. Sin irradiación ni administración de trigo. Se observan cordones o placas hepáticas (ch) a través de la vena central (vc) conteniendo hepatocitos (*) de aspecto poligonal y los espacios sinusoidales que separan los hepatocitos de aspecto normal. Tinción H&E 400X

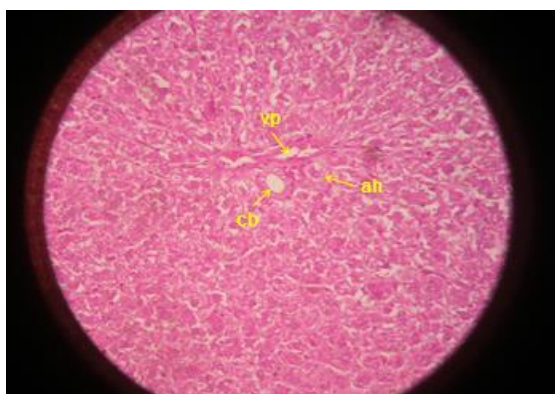


Figura 2: Fotomicrografía de hígado de rata. Sin irradiación y con administración de trigo. Se observa en la parte central la raicilla portal: vena porta (vp), arteria hepática (ah) y conducto biliar (cb). Aspecto normal. Citoplasma eosinófilo de hepatocitos. H&E 400X

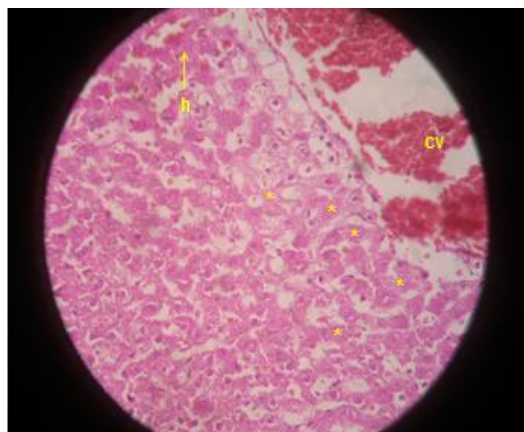


Figura 3: Corte histológico de hígado de rata albina sometido a irradiación y sin administración de trigo. Vaso sanguíneo congestionado (vc), zonas de hemorragia (h) y necrosis de hepatocitos muy evidente (*). H&E 400X

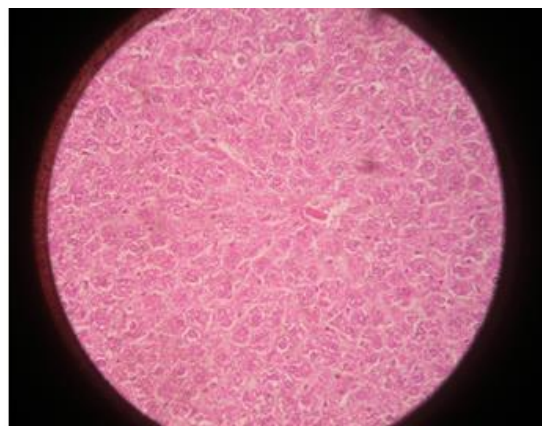


Figura 4: Corte histológico de hígado de rata sometido a irradiación y administración de trigo. Ausencia de congestión y hemorragia vascular; escasa necrosis de hepatocitos. H&E 400X

DISCUSION

Los radioprotectores son agentes que reducen la toxicidad, mutagenicidad y otros efectos biológicos adversos de las radiaciones ionizantes en los organismos vivos⁷. El trigo contiene sustancias antioxidantes como la vitamina E y los

flavonoides, este último se refiere a un grupo aromático, pigmentos heterocíclicos que contienen oxígeno ampliamente distribuido entre las plantas, constituyendo la mayoría de los colores amarillo, rojo y azul de las plantas y frutas¹⁴.

La vitamina E es un nutriente esencial con poderes antioxidantes principalmente como inhibidor de la peroxidación lipídica por lo que tiene gran importancia en la prevención y tratamiento de enfermedades en las que el estrés oxidativo interviene tales como los trastornos cardiovasculares, degeneración crónica, cáncer, trastornos neurodegenerativos¹⁵.

El trigo por contener flavonoides dentro de ellos la quercetina, rutina, así como la vitamina E, estaría protegiendo el hepatocito de los efectos de la radiación X¹⁶.

La Fig.1, muestra un parénquima hepático con su estructura acinar vena central y cordones de hepatocitos dispuestos en hileras. Los espacios en blanco corresponden a los sinusoides, estructura histológica que le confiere un aspecto normal, por lo que el hígado mantendría su papel central en la liberación del tocoferol a la circulación, y consecuentemente, en su distribución a tejidos periféricos¹⁵.

En la Fig.2 se observa conservación del esquema lobulillar patente y clásico, vena central y cordones de hepatocitos, se observa una ligera tinción eosinofílica, se presume que es producto del metabolismo proteico del trigo. Al conservar la integridad celular se desprende que permanece la integralidad funcional, dentro de éstas, la función transportadora de tocoferol cuya función depende de una proteína citosólica de 30 kD, llamada proteína transportadora del α -tocoferol (α -TTP) (Kuhlenkamp, 1993). La TTP se une preferentemente al α - tocoferol frente a su homólogo γ -, ya que puede discriminar entre el número y la posición de los grupos metilo del anillo cromanol^{13,15}.

En la Fig.3 se observa destacada presencia de congestión vascular (cv) , hemorragia (h) así como material de

aspecto fibrinoso (f) y marcada necrosis de hepatocitos (*). Los efectos biológicos de las radiaciones se producen como consecuencia de la ionización de los átomos que conforman las biomoléculas que producen cambios químicos que alteran o erradican sus funciones. La energía transmitida por la radiación puede actuar de manera directa sobre la molécula biológica y causar la ionización o de manera indirecta, a través de los radicales libres que surgen por la ionización de las moléculas del agua que la rodean. Los procesos de absorción de energía, ionización y excitación, así como las alteraciones bioquímicas ocurren en fracciones de segundos, los cambios que se producen se manifiestan a escala celular, tisular y así sucesivamente hasta el nivel de organismo, de manera inmediata o a largo plazo¹.

Como consecuencia de la ionización las proteínas pierden la funcionalidad de los grupos amino y cambian incrementando su reactividad química, las enzimas se inactivan, los lípidos sufren peroxidación, los carbohidratos se desagregan y los ácidos nucleicos sufren rupturas de sus cadenas y modificaciones en su estructura¹. Estos cambios se manifestarían en las membranas de los hepatocitos produciendo su necrosis, al respecto la apoptosis de los hepatocitos ha sido estudiada en exposiciones ocupacionales y terapéuticas al óxido de cerio. Se les infundió partículas dispersas de 5nm vascularmente, y se determinó parámetros de estrés oxidativo observándose en el microscopio electrónico secuestro de nanopartículas en las células de Kupffer y biorretención en las células del hepatocito asimismo, se observó la apoptosis elevada en el día 30, asimismo aumento de proteínas hepáticas lo que indicaría lesión hepática inducida por óxido de cerio y estrés oxidativo respectivamente¹⁷.

La disfuncionalidad de los hepatocitos, que se presentaría en el hígado irradiado, como consecuencia del estrés oxidativo, son similares a otras enfermedades donde, estudios epidemiológicos muestran un

descenso en los niveles séricos de vitamina E en pacientes alcohólicos y con patologías hepáticas tales como cirrosis, fibrosis y fibrogénesis hepática, hepatocarcinogénesis y en general alteraciones hepatobiliares, comparados con un grupo de población sana. Del mismo modo, estudios experimentales en ratas han demostrado que el tratamiento crónico con etanol reduce drásticamente el contenido de vitamina E en el hígado de estas ratas (Koch y cols., 2000; Kanbagli y cols., 2002). Las causas del descenso de vitamina E en estas patologías no están esclarecidas al día de hoy, aunque Wu y cols (1997) han observado que, en el perfil de expresión génica característico de la hepatocarcinogénesis, se encontraba disminuida la expresión de la α -TTP, lo que podría explicar, en parte, los bajos niveles de vitamina E encontrados en estos pacientes. Este descenso de vitamina E va acompañado de un incremento de la peroxidación lipídica en estos pacientes, y apunta al papel crucial que los ROS juegan en la iniciación y/o establecimiento del daño hepático¹⁵.

Finalmente, en la 4, se observa la disminución de la congestión vascular en venas centrales, ausencia de hemorragia y escasa necrosis de hepatocitos. Al respecto, las plantas en general, poseen las características de un radioprotector ideal como consecuencia de la variedad de compuestos químicos que contienen, los mismos que pueden actuar por diferentes mecanismos, o de forma sinérgica. Muchos de los estudios de radioprotección que se realizan en la actualidad se concentran en la evaluación del extracto completo de un constituyente aislado y en algunos casos del extracto fraccionado⁷. El trigo posee dentro de las sustancias con papel antioxidante a la vitamina E y a los flavonoides, dentro de éstos a la quercetina y la rutina, los estudios demuestran que ante la radiación gamma, la quercetina inhibe ligeramente el crecimiento de brotes pero parece que la rutina tiene efectos favorables sobre la raíz y el crecimiento de los brotes, y el tratamiento con la rutina

después de la radiación gamma es eficiente como radio protector para la raíz¹¹.

La congestión vascular disminuía se debería al papel de la fibra dietética (FD) existente en el trigo debido al rol que presenta en la desactivación de macrófagos (IL-10), asimismo los resultados de varios estudios epidemiológicos también han demostrado una relación inversa entre la ingesta de la FD con la proteína C reactiva (PCR), un marcador sensible de la inflamación y enfermedades del corazón⁸.

En tal sentido, la dieta con trigo, estaría contribuyendo en la estabilidad celular de las membranas del hepatocito, protegiéndola de su daño ante las irradiaciones de tipo X.

CONCLUSIONES

La dieta con *Triticum aestivum* protege y mantiene la estructura del hepatocito de hígado de *Rattus rattus var. Albinus* irradiadas con rayos X.

Correspondencia:

Carmen Luisa Marín Tello, Av. Mansiche N° 1622-Block B.Dpto 401.

Correo electrónico:

lmarintello@hotmail.com

REFERENCIAS BIBLIOGRAFICAS

1. García O. Los efectos de las radiaciones ionizantes y las posibilidades de su detección mediante indicadores biológicos. Centro de Protección e Higiene de las Radiaciones, Ciudad de La Habana, Cuba *Rev. Nucleus*, no. 33, 2003.
2. INSTITUTO PERUANO DE ENERGÍA NUCLEAR. Norma Técnica IR.003.2012, "Requisitos de Protección Radiológica en Diagnóstico Médico con Rayos X". Lima 07 de Junio 2013. Fecha de acceso: 03 de mayo de 2013. Disponible en: http://www.ipen.gob.pe/site/regulacion/leyes_normatividad.htm
3. Córdova, K. Radiación (dosis efectiva) en niños que consultan por primera vez al servicio de Neumología del Hospital de niño "J.M de los Ríos" en

- el período Marzo-Agosto 2010. Trabajo para optar la especialidad en Neumología. Universidad de Caracas. Venezuela
4. Frush, D. Riesgos de la radiación imagenológica en niños *Rev. Med. Clin. Condes* - 2013; 24(1) 21-26] Fecha de acceso: 04 de mayo de 2013. Disponible en <http://web.ebscohost.com/ehost/pdfviewer/pdfviewer?sid=874af2a9-f499-4ceb-90ee-3b71ffa6e148%40sessionmgr198&vid=6&hid=117>
 5. Muñoz, H. Ictericia del recién nacido. Hospital Clínico Universidad de Chile. Servicio de Neonatología. Noviembre 2001. Cap.16.pp 118. Fecha de acceso: 04 de mayo de 2013. Disponible en: http://www.manuelosses.cl/BNN/NEO_U.pdf
 6. La Torre, T. Bases físicas y biológicas del radiodiagnóstico médico. Tema. 7. Universidad de Murcia. 2da Ed. Madrid.2003. Pp 92 – 162. Fecha de acceso: 04 de mayo de 2013. Disponible en: [http://books.google.com.pe/books?id=mtQkRFUmhgsC&pg=PA110&lpg=PA110&dq=LATORRE+TRAVIS,+E.+ \(1979\).+Radiobiolog%C3%ADa+m%C3%A9dica.+AC, Madrid+\(pp.92162\) &source=bl&ots=cWs7ZMHXGY&sig=z0psB6JHigrQZ93BCDQWzYJatds&hl=es419&sa=X&ei=hF6GUYulHses4APB_4DABQ&ved=0CDQQ6AEwAA#v=onepage&q=LATORRE%20TRAVIS%2C%20E.%20\(1979\).%20Radiobiolog%C3%ADa%20m%C3%A9dica.%20AC%2CMadrid%20\(pp.92-162\)&f=false](http://books.google.com.pe/books?id=mtQkRFUmhgsC&pg=PA110&lpg=PA110&dq=LATORRE+TRAVIS,+E.+ (1979).+Radiobiolog%C3%ADa+m%C3%A9dica.+AC, Madrid+(pp.92162) &source=bl&ots=cWs7ZMHXGY&sig=z0psB6JHigrQZ93BCDQWzYJatds&hl=es419&sa=X&ei=hF6GUYulHses4APB_4DABQ&ved=0CDQQ6AEwAA#v=onepage&q=LATORRE%20TRAVIS%2C%20E.%20(1979).%20Radiobiolog%C3%ADa%20m%C3%A9dica.%20AC%2CMadrid%20(pp.92-162)&f=false)
 7. Alonso, A. Las plantas como radioprotectores potenciales frente a las radiaciones ionizantes. Centro de Aplicaciones Tecnológicas y Desarrollo Nuclear (CEADEN) *Rev. Nucleus*, No. 44, 2008. La Habana. Cuba. Fecha de acceso. 16 de abril de 2013. Disponible en: <http://web.ebscohost.com/ehost/pdfviewer/pdfviewer?vid=5&sid=b2f83eac-28b5-416e-8c6e-61007cedd581%40sessionmgr115&hid=112>
 8. Kaczmarczyk, M. The health benefits of dietary fiber: Beyond the usual suspects of type 2 diabetes mellitus, cardiovascular disease and colon cancer. Division of Nutritional Sciences, College of Medicine, University of Illinois at Urbana-Champaign, Urbana, IL 61801, USA. *Metabolism*. 2012 Aug;61(8):1058-66. doi: 10.1016/j.metabol.2012.01.017. Epub 2012 Mar 7 Fecha de acceso: 18 de abril de 2013. Disponible en: <http://www.ncbi.nlm.nih.gov/pubmed/22401879>
 9. Martínez B. Plantas Medicinales. Botanical [En línea] 1999. Fecha de acceso: 23 de noviembre del 2011]. Disponible en: <http://www.botanical-online.com/botanica2.htm>
 10. Murillo M, Valentín V, Valentín M. Síntomas Asociados al Tratamiento con Radioterapia. *Psico-oncología [On-line]* 2. Fecha de acceso: 20 de noviembre del 2011.. Disponible en: <http://revistas.ucm.es/psi/16967240/articulos/PSIC0404120151A.PDF>
 11. Cretu, R. Effects induced by singular and combined treatments with gamma radiation and flavonoid compounds *Triticum aestivum*. *Analele Științifice ale Universității „Alexandru Ioan Cuza”*, Secțiunea Genetică și Biologie Moleculară, TOM X, 2009. Rumanía. Fecha de acceso: 04 de mayo de 2013 . Disponible en: http://www.google.com.pe/#hl=es-419&gs_rm=12&gs_ri=psyab&cp=51&gs_id=4&xhr=t&q=EFFECTS+INDUCED+BY+SINGULAR+AND+COMBINED+TREATMENTS&es_nrs=true&pf=p&output=search&scient=psyab&oq=EFFECTS+INDUCED+BY+SINGULAR+AND+COMBINED+TREATMENTS&gs_l=&pbx=1&bav=on.2,or_r_qf.&bvm=bv.45960087,d.dmg&fp=420a3036004a5e39&biw=1440&bih=775
 12. Feng, X. New flavonoid- C-glycosides from *Triticum aestivum*. *Chemistry of Natural Compounds*. Mar2008, Vol.

- 44 Issue 2, p171-173. 3p. 1 Diagram, 1 Chart. Fecha de acceso: 04 de mayo de 2013. Disponible en: <http://web.ebscohost.com/ehost/detail?vid=7&sid=2dff9ae2-3361-4a09-b8d7-dcfd4832ce0d%40sessionmgr12&hid=25&bdata=Jmxhbmc9ZXMmc2l0ZT11aG9zdC1saXZl#db=aph&AN=34178368>
13. Smith, LL, Thiers S.; Fisiopatología. (1996) Principios Biológicos de las enfermedades. 2° .ed. Argentina. Editorial Médica Panamericana. Pp 1139.
14. Escamilla, C. Flavonoides y sus acciones antioxidantes. *Rev Fac Med UNAM* Vol. 52 No. 2 Marzo-Abril, 2009. Fecha de acceso: 18 de abril de 2013. Disponible en: <http://web.ebscohost.com/ehost/pdfviewer/pdfviewer?sid=b62cea72-3242-4cbc-9c40-a95f4368cd72%40sessionmgr110&vid=12&hid=122>
15. Morante, M. Estudio del estrés oxidativo hepático en un modelo in vivo de deficiencia en vitamina E. Papel de NF- κ B en la regulación de los genes de la γ -glutamylcisteína sintetasa y genes implicados en el control del ciclo celular. Universidad de Valencia. Tesis doctoral en red. Fecha de acceso: 14 de abril de 2013. Disponible en: <http://www.tdx.cat/handle/10803/9519>
16. Asenstorfer, R. Chemical structure of flavonoid compounds in wheat (*Triticum aestivum* L.) flour that contribute to the yellow colour of Asian alkaline noodles. The University of Adelaide. Australia. Fecha de acceso: 04 de mayo de 2013. Disponible en: <http://web.ebscohost.com/ehost/detail?vid=7&sid=2dff9ae2-3361-4a09-b8d7-dcfd4832ce0d%40sessionmgr12&hid=122&bdata=Jmxhbmc9ZXMmc2l0ZT11aG9zdC1saXZl#db=aph&AN=19152727>
17. Tseng, M. Alteration of hepatic structure and oxidative stress induced by intravenous Nano ceria. *Toxicology and Applied Pharmacology* 260 (2012) 173–182. Fecha de acceso: 04 de mayo de 2013. Disponible en: http://journals.ohiolink.edu/ejc/article.cgi?issn=0041008x&issue=v260i0002&article=173_aohsaosibin