



# Revista Médica de Trujillo

Publicación oficial de la Facultad de Medicina de la Universidad Nacional de Trujillo - Perú

## Imágenes en Medicina

### Malformaciones Urológicas en pacientes con malformación anorrectal

#### Urogenital Abnormalities in patients with Anorectal Malformations

Margarita Gamboa-Olivares<sup>1</sup>, Luis Orbegoso-Celis<sup>2</sup>, Luis Barreto-Espinoza<sup>2,3</sup>, Bernuy-Guerrero Roxana del Pilar<sup>3</sup>, Murillo-Canales Carlos<sup>4</sup>, Omar Toribio-Galarreta<sup>4</sup>

1. Médico residente de Cirugía Pediátrica 2. Urólogo pediatra, Unidad de Urología Pediátrica del Hospital Nacional Edgardo Rebagliati Martins. Lima, Perú. 3. Cirujano Pediatra, Unidad de Urología Pediátrica del Hospital Nacional Edgardo Rebagliati Martins 4. Fellow en Urología pediátrica. Hospital Edgardo Rebagliati Martins.

Correspondencia. Margarita  
Gamboa Olivares  
maggy\_91\_22@hotmail.com  
[margaritagamboaolivares@gmail.com](mailto:margaritagamboaolivares@gmail.com)  
[.com](http://www.rmt.com)

Recibido: 01/12/21

Aceptado: 12/12/21

Se presenta las imágenes del caso de una paciente de 3 años con antecedente de ano imperforado con fístula perineal corregida a los dos días de vida, actualmente con incontinencia urinaria permanente y tres episodios de infección urinaria, dos de los cuales requirieron hospitalización. Al **examen físico**: En uretra se evidencia pérdida continua de orina sin llegar a identificar uréter ectópico. Genitales externos conservados. A la **Uretrocistoscopia**: Visualización de meato ureteral a nivel de uretra proximal. **Uro tomografía axial computarizada con reconstrucción en 3D**: Se observa un riñón izquierdo único, rotado anteriormente, un uréter con inserción ectópica y vejiga disminuida de tamaño. (**Figura N°1**) A la **uretrocistografía Miccional**: Vejiga Urinaria Capacidad de 10 cc. (**Figura N°2-3**)

El uréter ectópico está definido como la desembocadura en otra parte del tracto urinario que no es el trigono de la vejiga (uretra, estructuras Wollfianas o Mullerianas). La asociación entre el uréter ectópico y malformación anorrectal es muy rara (0.7%- 3.5 %) <sup>1,2,3</sup>. Se dice que la complejidad de la patología urinaria guarda relación con la complejidad de la malformación anorrectal.

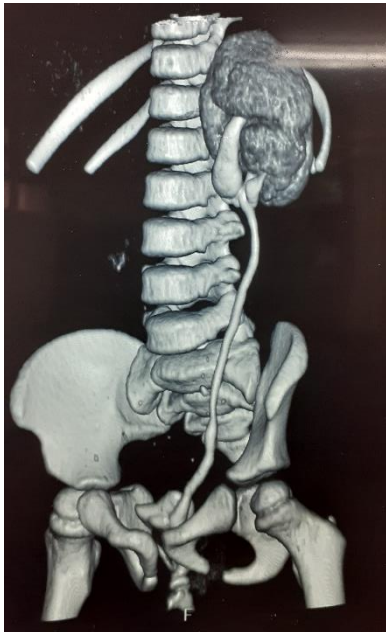


Figura N°1

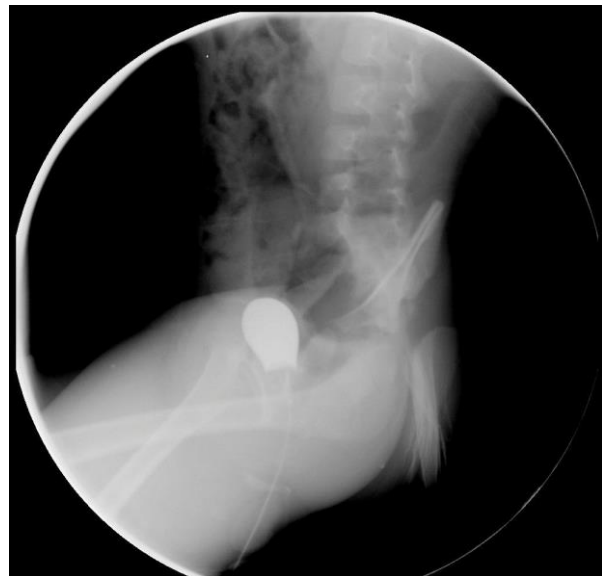

Figura N°2

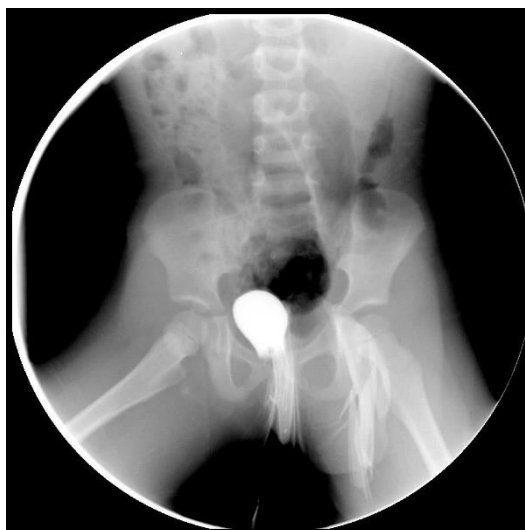

Figura N°3

Es 2 -3 veces más frecuente en las niñas. Según una revisión realizada por Hecth en 2019, en 2283 pacientes con malformación anorrectal la localización más frecuente de inserción del uréter ectópico en niñas fue el cuello de vejiga (33%), seguida de la vagina (15%), la porción superior de la uretra, el vestíbulo y más raramente el útero y cérvix <sup>2</sup>. Según la lateralidad la localización más frecuente fue derecha (37%).

El principio del manejo quirúrgico del uréter ectópico es restaurar anatómicamente preservando la función renal.

En nuestra paciente se realizó una enterocistoplastia de aumento con íleon más reimplante ureteroileal más colocación de catéter JJ. A los 2 meses del post operatorio se realizó una cistoscopia más retiro de catéter Pigtail.

Las cirugías abiertas y laparoscópicas son factibles con buenos resultados a largo plazo. Sin embargo, debido a la diversidad de presentaciones representa un desafío en el diagnóstico y requiere un manejo individualizado<sup>4</sup>.

### Referencias bibliográficas:

1. Jain P, Sarkar D, Maiti K, Gupta S, Pal DK. Rare cases of ectopic ureter: Analysis from a single centre with review of the literature. *Turk J Urol.* 2019 Dec;45(Supp. 1):S92-S97.
2. Hecht S, Hall J, Ketzer J, Walker J, Trecartin A, Wilcox D, Peña A, Bischoff A. Ectopic ureters in anorectal malformations. *Pediatr Surg Int.* 2019 Sep;35(9):1005-1008.
3. Hoekstra WJ, Scholtmeijer RJ, Molenaar JC, Schreeve RH, Schroeder FH. Urogenital tract abnormalities associated with congenital anorectal anomalies. *The Journal of Urology.* 1983 Nov;130(5):962-963.
4. Peters CA, Mendelsohn C. EU, Ureterocele, and Ureteral Anomalies. Wein AJ, Kavoussi LR, Partin AW, Peters CA, editors. *Campbell-Walsh Urology: Philadelphia: Elsevier Saunders* 2016.p.3087-96.

Citar como: Gamboa-Olivares M, Orbegoso-Celis L, Barreto-Espinoza L, Bernuy-Guerrero RPr, Murillo-Canales C, Toribio-Galarreta O. Malformaciones Urológicas en pacientes con malformación anorrectal