



# Revista Médica de Trujillo

Publicación oficial de la Facultad de Medicina de la Universidad Nacional de Trujillo - Perú

## Reporte de Caso

### GeneXpert como método diagnóstico de tuberculosis pulmonar en una paciente con VIH y Lupus Eritematoso Sistémico: reporte de caso

GeneXpert as diagnostic method of pulmonary tuberculosis in a patient with HIV and Systemic Lupus Erythematosus: a case report

Jorge Loredo-Torres<sup>1,6</sup> Julio Albinez-Pérez<sup>2</sup> César Colunche-Narvaez<sup>3</sup> Jorge Cornejo-Portella<sup>4,5</sup>

1 Médico Residente de tercer año de Neumología del Hospital Regional Docente de Trujillo. 2 Médico Intensivista del Hospital Belén de Trujillo. 3 Médico Neumólogo del Hospital Belén de Trujillo. 4 Médico Neumólogo del Hospital Regional Docente de Trujillo. 5 Profesor Auxiliar Facultad de Medicina Universidad Nacional de Trujillo. 6 Autor Corresponsal.

Correspondencia: Jorge Loredo  
Torres.

Correo electrónico:  
jloredot@gmail.com

Recibido: 29/04/19

Aceptado: 15/06/19

#### RESUMEN

e presenta el caso de una paciente mujer de 41 años de edad con diagnóstico de lupus eritematoso sistémico en tratamiento crónico con corticoides e inmunosupresores que fue admitida a la Unidad de Cuidados Intensivos (UCI) por insuficiencia respiratoria progresiva requiriendo soporte ventilatorio. Durante su permanencia en UCI se diagnosticó serológicamente VIH. Se inició tratamiento empírico de neumonía secundaria a *Pneumocystis jiroveci*. Posteriormente el lavado broncoalveolar reveló la presencia de *Mycobacterium tuberculosis* no resistente a rifampicina, diagnosticado por GeneXpert iniciando simultáneamente tratamiento antituberculoso y terapia antiretroviral. Palabras clave: Tuberculosis, virus de inmunodeficiencia humana, GeneXpert.

#### SUMMARY

We present the case of a 41-year-old female patient with diagnosis of systemic lupus erythematosus on chronic treatment with steroids and immunosuppressants. The patient was admitted to the intensive care unit (ICU) for progressive respiratory failure requiring mechanical ventilator support. She was found to be HIV positive during her initial work-up. Empiric treatment for *Pneumocystis jiroveci* pneumonia was started. Bronchoalveolar lavage revealed *Mycobacterium tuberculosis*, diagnosed by GeneXpert, initiating simultaneously tuberculosis treatment and antiretroviral therapy. Key words: Tuberculosis, human immunodeficiency virus, GeneXpert.

## INTRODUCCIÓN

La tuberculosis es la principal causa de mortalidad asociada con la infección por el virus de inmunodeficiencia humana (VIH). El riesgo de contraer la tuberculosis es 30 veces mayor en las personas con infección por el VIH que en las personas sin esta infección; ese riesgo también es más elevado en las personas que padecen otros trastornos que afectan el sistema inmunitario <sup>(1)</sup>. De acuerdo a las guías de manejo de pacientes con VIH, se recomienda administrar tratamiento antirretroviral a todas las personas VIH positivas y que presenten tuberculosis activa, independientemente del estadio clínico según la clasificación de la OMS y de la cifra de linfocitos T CD4 <sup>(2)</sup>. GeneXpert es una prueba diagnóstica rápida a través de la amplificación de ácido nucleico. Actualmente en el Perú se vienen desarrollando investigaciones sobre tuberculosis, sin embargo, son pocos los casos con doble compromiso inmunológico, en los cuales es necesario utilizar el GeneXpert en el diagnóstico de tuberculosis pulmonar en el paciente inmunocomprometido.

## CASO CLÍNICO

Paciente mujer de 41 años de edad, con diagnóstico de lupus eritematoso sistémico (LES) diagnosticado en Septiembre de 2018, en tratamiento crónico de prednisona, azatioprina e hidroxiquina, sin otras comorbilidades, que presenta tos no productiva con fiebre por tres días al momento de su admisión. La paciente no tenía antecedentes médicos pertinentes a excepción de una alta hospitalaria en las 48 horas previas, debido por una infección urinaria secundaria a *Escherichia coli* productora de betalactamasas de espectro extendido (BLEE) y tratada con imipenem por 7 días. En su domicilio, en el mismo día de alta, la paciente desarrolló fiebre. Familiar refirió que los últimos 3 días de su hospitalización presentó tos no productiva sin fiebre para lo cual no recibió tratamiento. El día del alta continuó con tos en su domicilio sumando fiebre cuantificada hasta en 39°C, disnea. La

paciente retornó al hospital debido a la progresión de sus síntomas. En la sala de emergencia los signos vitales fueron: pulso 115 lpm, SatO<sub>2</sub> 96% (FiO<sub>2</sub> 21%), presión arterial PA 70/50mmHg y taquipnea. El examen físico reveló disnea con uso de musculatura accesoria supraesternal e intercostal, subcrepitanes difusos en ambos campos pulmonares con disminución del murmullo vesicular bilateral, y palidez generalizada. Los exámenes de laboratorio iniciales revelaron: leucocitos 4880/mm<sup>3</sup> (0 abastados), Hemoglobina 9.7 g/dl, PCR 130 UI. Gases arteriales a FiO<sub>2</sub> 35%: pH 7,40; pO<sub>2</sub> 42.9 mmHg (Pa/ FiO<sub>2</sub>: 122.7; gradiente A-a: 176.8 mmHg); pCO<sub>2</sub> 29.9 mmHg; bicarbonato 18.7 mEq/L; BE -4.7 mEq/L y saturación 71%. El diagnóstico inicial fue de insuficiencia respiratoria secundaria a neumonía intrahospitalaria, iniciándose tratamiento antibiótico de amplio espectro. Debido al empeoramiento del estado respiratorio y hemodinámico de la paciente fue admitida en Unidad de Cuidados Intensivos para iniciar soporte hemodinámico y ventilatorio mecánico.

La radiografía de tórax mostró infiltrados alveolo intersticiales bilaterales a predominio izquierdo (Figura 1).

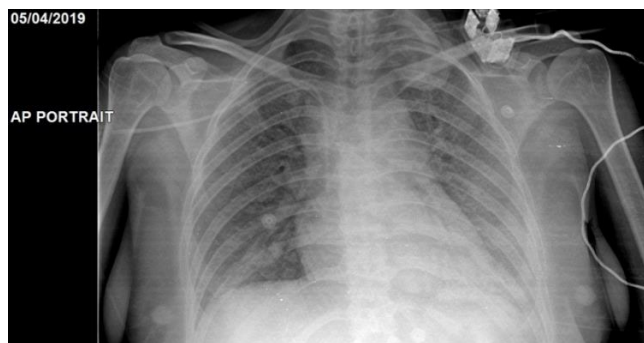


Figura 1: Radiografía portable de tórax al ingreso.

El diagnóstico de admisión fue de neumonía del inmunocomprometido, secundario a neumonía intrahospitalaria, y como diagnósticos diferenciales: neumonía secundaria a *Pneumocystis jiroveci*, tuberculosis

pulmonar, neumonitis lúpica. Se inició tratamiento con cotrimoxazol, meropenem, ciprofloxacino e hidrocortisona. Exámenes auxiliares durante la admisión en tablas 1 y 2. La ampliación de la historia clínica de la

paciente reveló el diagnóstico previo de VIH realizado en otro hospital local 18 años atrás ante lo cual la paciente no inició terapia antiretroviral (TARV).

Tabla 1: Exámenes de laboratorio durante la admisión

Laboratorio	06-abr	08-abr	09-abr	10-abr	11-abr	12-abr	13-abr	15-abr	17-abr	22-abr	25-abr
Hemograma	4060	5030		6940	5900	9730	18340	15900	17600	14800	16800
Urea	15	25	35		41	42		23		56	51
Cr	0.51	0.46	0.44		0.47	0.44		0.48		0.38	0.37
HIV			(+)								
LDH	2219	2355		1648		1159		1227		760	
Leucocitos en orina			0-1xc								
Hematíes en orina			0 xc								
Otros en orina			Abundantes levaduras y pseudohifas								
Urocultivo		(-)									
Anti DNA			0.2								
Ac anti nucleares						0.3					
ANCA-P							0.9				
C3							110				
C4							16				
Galactomanano								0.19			
Cultivo de secreción traqueal						<i>Candida tropicalis</i>					

Tabla 2: Gases arteriales durante la admisión

AGA Y e-	05-abr	07-abr	10-abr	12-abr	13-abr	14-abr	16-abr	19-abr	21-abr	22-abr	23-abr	25-abr
pH	7.2	7.45	7.41	7.43	7.45	7.47	7.21	7.37	7.47	7.27	7.11	7.23
pO2	78.4	68.4	89.5	87.2	64.8	61.4	96.4	65	62.4	81.4	176.7	68
pCo2	40.4	34.5	52.8	46.5	42.3	44.1	93.7	63.9	44	71.9	129.7	84.9
Na	142.3	138.8	131.7	130.7	134	128.4	127.6	121.4	128.8	119.6	126.1	130.4
K	3.11	3.01	4.12	4.11	4.21	4.64	5.2	3.54	2.92	3.36	3.96	3.49
HCO3	16.3	24.6	34.4	31.3	30.1	32.7	38.1	37.3	33	33.6	42.1	41.4
pO2/FIO2	156.8	152	149.1	174.5	129.5	111.7	175.2	108.3	69.7	101.8	196.3	113.3
A-aDO2	238.8	220.1	285.3	221.1	243.9	393.4	375.1	299.2	528	422.7	338.9	267.6
a/A	0.2	0.2	0.2	0.3	0.2	0.15	0	0.2	0.1	0.2	0.3	0.2



Debido a su inestabilidad respiratoria durante el transporte la tomografía de tórax no pudo ser obtenida. Las radiografías torácicas revelaron progresión de las lesiones parenquimales bilaterales (Figuras 2 y 3). Se realizó una broncoscopia flexible con lavado broncoalveolar enviado para GeneXpert lo cual reveló MTB detectado muy bajo, resistencia a Rifampicina no detectada.

Una nueva prueba de ELISA para VIH reveló: CD4: 6 y carga viral 3 120 copias/ml.

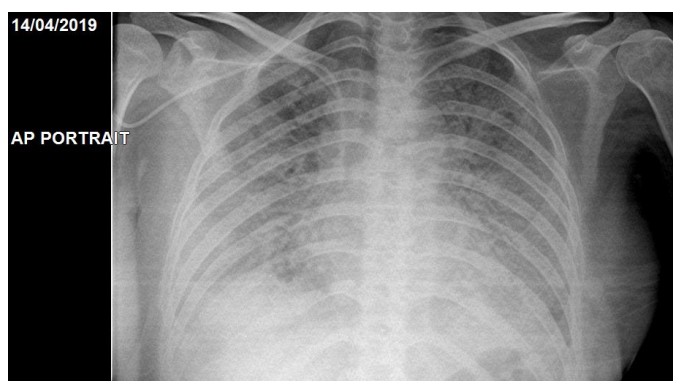


Figura 2: Radiografía de tórax control (día 9 de hospitalización)

Neumología e Infectología aprobaron inicio simultáneo de esquemas para manejo de tuberculosis sensible y TARV respectivamente. La paciente falleció al 25° día de tratamiento a pesar del manejo multidisciplinario persistiendo con mala evolución radiológica (figura 3).

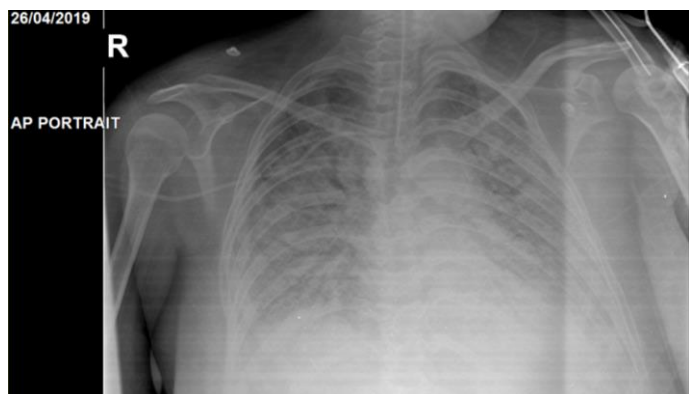

Figura 3: Última radiografía de tórax control (día 21 de hospitalización).

## DISCUSIÓN

La falla respiratoria aguda es la causa más frecuente de admisión a las unidades de cuidado intensivo <sup>(3)</sup>. Más del 95% de los casos y de las muertes por falla respiratoria se concentran en los países en desarrollo, pero, para los intensivistas, no es fácil pensar en tuberculosis ya que la incidencia en área crítica es muy baja en contraste con otras etiologías. <sup>(4)</sup>

Las personas infectadas con el bacilo tuberculoso tienen un riesgo a lo largo de la vida de enfermar de tuberculosis de un 5-15%. De los 10.4 millones de personas que desarrollan tuberculosis cada año, uno de cada diez es VIH positivo <sup>(1)</sup> siendo la tuberculosis activa una enfermedad definitoria SIDA <sup>(5)</sup>. El defecto inmunitario más obvio causado por el VIH es una reducción progresiva en el número absoluto de células T CD4 implicadas en el control del *Mycobacterium tuberculosis* <sup>(3)</sup>. Al afectar gravemente el sistema inmunológico, el VIH facilita la diseminación de la tuberculosis y aumenta la mortalidad de las personas coinfectadas en comparación con los pacientes con tuberculosis que son VIH negativos <sup>(1)</sup>.

Se recomienda administrar tratamiento antirretroviral a todas las personas con infección por el VIH y que presenten tuberculosis activa, independientemente del estadio clínico según la clasificación de la OMS y de la cifra de linfocitos T CD4 <sup>(2)</sup>. El tratamiento recomendado por la Centers for Disease Control and Prevention (CDC) y el gobierno federal de Estados Unidos contra coinfección tuberculosis-VIH es un esquema diario durante seis meses <sup>(8, 9)</sup>. En nuestro país se sigue considerando el uso de un esquema diario de nueve meses a todo paciente con coinfección tuberculosis-VIH <sup>(10)</sup>.

Aunque la microscopía directa de esputo es una prueba rápida y económica de alta especificidad, este método tiene muy poca sensibilidad para el diagnóstico de tuberculosis en personas con VIH <sup>(1)</sup> el cual es difícil debido a una alta proporción de esputo con frotis negativo <sup>(3)</sup>. Para que un frotis sea positivo, debe haber al menos 5 000-10 000 bacilos por ml

de esputo, pero estos bacilos sólo se pueden liberar de forma intermitente desde las cavidades (7) las mismas que están reducidas debido a la inmunosupresión, por ello la sensibilidad de cualquier prueba diagnóstica basada en estudio de esputo para el diagnóstico de tuberculosis se reduce en pacientes coinfectados con VIH en comparación con personas no infectadas con VIH (1).

Los cultivos en medio sólido o líquido de *Mycobacterium tuberculosis* siguen siendo el estándar de oro para la confirmación de laboratorio de la tuberculosis, pero son lentos y requieren una infraestructura considerable. La introducción de pruebas diagnósticas de amplificación de ácido nucleico (que miden los ácidos nucleicos específicos de *M. tuberculosis* mediante métodos moleculares) como Genexpert MTB / RIF supera en parte las limitaciones de las técnicas de laboratorio convencionales. El uso de la prueba rápida GeneXpert MTB/RIF se ha ampliado considerablemente desde 2010, cuando la Organización Mundial de la Salud (OMS) recomendó su empleo por primera vez como prueba de diagnóstico inicial en todas las personas con signos y síntomas de tuberculosis (2). Este método superó a la microscopía de frotis, independientemente del estado del VIH y ha contribuido a reducir el tiempo de inicio del tratamiento permitiendo obtener un diagnóstico en un plazo de dos horas (3).

GeneXpert es una tecnología desarrollada por Cepheid (Sunnyvale, CA, EE.UU.) basada en la amplificación y detección de ácidos nucleicos, totalmente automatizada, en la que la extracción, amplificación y detección tienen lugar en el interior de un cartucho de un solo uso, que se inserta en el equipo GeneXpert Instrument System. La técnica detecta un fragmento del gen *rpoB*, que codifica para la subunidad de la ARN polimerasa. Los resultados se generan automáticamente: TB positivo o negativo (con una estimación semicuantitativa de la concentración de TB como baja, media o alta) y RIF sensible o resistente. El límite inferior de detección de la

técnica, con un 95% de confianza, es de 5 copias de ADN o 131 UFC/mL. En comparación, el examen microscópico requiere al menos 5 000-10 000 UFC/mL y el cultivo entre 100 y 500 UFC/mL. GeneXpert MTB/RIF no puede diferenciar las especies del complejo *Mycobacterium tuberculosis*, incluyendo *Mycobacterium bovis* BCG, por lo que los resultados positivos deben interpretarse como *Mycobacterium tuberculosis complex*, aunque en una proporción elevada corresponderán a *Mycobacterium tuberculosis* (6).

En este caso, el GeneXpert permitió diagnosticar y tratar de forma rápida tuberculosis pulmonar aunque por el grado de inmunosupresión de la paciente el desenlace fue fatal. Se sugiere considerar esta prueba cuando la sospecha clínica de tuberculosis es alta.

## REFERENCIAS BIBLIOGRÁFICAS

1. World Health Organization. TB/HIV a clinical manual. 2<sup>nd</sup> ed. (Internet). 2004 (Citado el 25 de abril de 2019); p. 28-39. Disponible en <https://apps.who.int/iris/bitstream/handle/10665/42830/9241546344.pdf;jsessionid=978C5302C5C538BF527B806BCA37E02A?sequence=1>
2. Organización Panamericana de la Salud. Coinfección TB/VIH. Guía clínica regional. (Internet). 2017 (Citado el 24 de abril de 2019); p. 43-61. Disponible en [http://iris.paho.org/xmlui/bitstream/handle/123456789/34855/9789275319857\\_spa.pdf?sequence=5&isAllowed=y](http://iris.paho.org/xmlui/bitstream/handle/123456789/34855/9789275319857_spa.pdf?sequence=5&isAllowed=y)
3. Esmail H, et al. The Immune Response to *Mycobacterium tuberculosis* in HIV-1-Coinfected Persons. (Internet). 2018. (Citado el 24 de abril de 2019). *Annual Review of Immunology*, 36(1), 603-638. Disponible en: <https://www.ncbi.nlm.nih.gov/pubmed/29490165>
4. Alvarez S, Abdala J, Barimboim E, González J. El desafío diagnóstico y terapéutico de la tuberculosis en terapia intensiva. *Revista Americana de Medicina Respiratoria* (Internet) 2016 (Citado el 25 de abril de 2019); 16(4): 324-331. Disponible en: <http://www.redalyc.org/articulo.oa?id=382148648006>
5. Ramírez et al. HIV screening among newly diagnosed TB patients: a cross sectional study in Lima, Peru. (Internet). 2018. (Citado el 26 de abril de 2019). *BMC Infectious Diseases* 18:136. Disponible en: <http://repositorio.upch.edu.pe/handle/upch/3664>
6. Vergara A, González J, García-Basteiro, A. L. Xpert® MTB/RIF: utilidad en el diagnóstico de la tuberculosis y

- de la resistencia a la rifampicina. (Internet). 2017. (Citado el 26 de abril de 2019). *Medicina Clínica*, 149(9), 399–405. Disponible en: <https://www.sciencedirect.com/science/article/pii/S0025775317304761>
7. Getahun H, Harrington M, O'Brien R, Nunn P. Diagnosis of smear-negative pulmonary tuberculosis in people with HIV infection or AIDS in resource-constrained settings: informing urgent policy changes. (Internet). 2007. (Citado el 26 de abril de 2019). *The Lancet*. Disponible en: <https://www.ncbi.nlm.nih.gov/pubmed/17574096>
  8. Panel on Opportunistic Infections in HIV-Infected Adults and Adolescents. Guidelines for the prevention and treatment of opportunistic infections in HIV-infected adults and adolescents: recommendations from the Centers for Disease Control and Prevention, the National Institutes of Health, and the HIV Medicine Association of the Infectious Diseases Society of America. (Internet). 2019. (Citado el 25 de abril de 2019) Disponible en: [http://aidsinfo.nih.gov/contentfiles/lvguidelines/adult\\_oi.pdf](http://aidsinfo.nih.gov/contentfiles/lvguidelines/adult_oi.pdf)
  9. Centers for Disease Control and Prevention. Treatment of LTBI and TB for Persons with HIV. (Internet). 2016. (Citado el 25 de abril de 2019) Disponible en: <https://www.cdc.gov/tb/topic/treatment/tbhiv.htm>
  10. República del Perú. Ministerio de Salud. Modificatoria de la Norma Técnica 104-MINSA. (Internet). 2018. (Citado el 25 de abril de 2019) Disponible en: <http://www.tuberculosis.minsa.gob.pe/portaldpctb/recursos/20180926111143.pdf>

Citar como: Loredo-Torres J, Albinez-Pérez J, Colunche-Narvaez C, Cornejo-Portella J. GeneXpert como método diagnóstico de tuberculosis pulmonar en una paciente con VIH y Lupus Eritematoso Sistémico: reporte de caso. *Rev méd Trujillo* 2019;14(2):99-104