



Revista Médica de Trujillo

Publicación oficial de la Facultad de Medicina de la Universidad Nacional de Trujillo - Perú

Imágenes en Medicina

Ectopia renal cruzada

Crossed renal ectopia

Jonathan Vásquez Del Aguila^{1,2}, Luis José Orbegoso Celis^{1,2}.

1 Unidad de Urología Pediátrica del Hospital Nacional Edgardo Rebagliati Martins. Lima, Perú. 2 Médico Urólogo, Fellow de Urología Pediátrica

Correspondencia:
Jonathan Vásquez Del Aguila.

Dirección: Av. Edgardo Rebagliati 490, Jesús María 15072

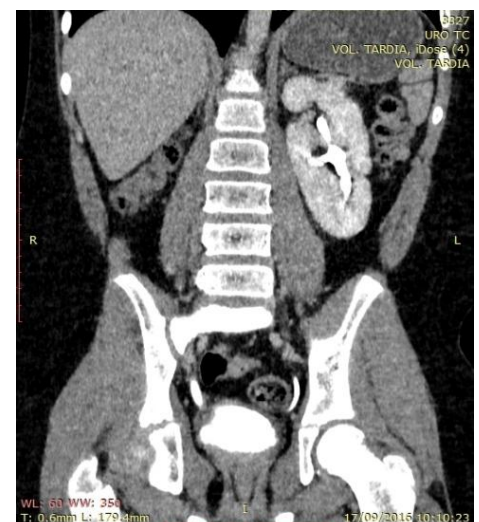
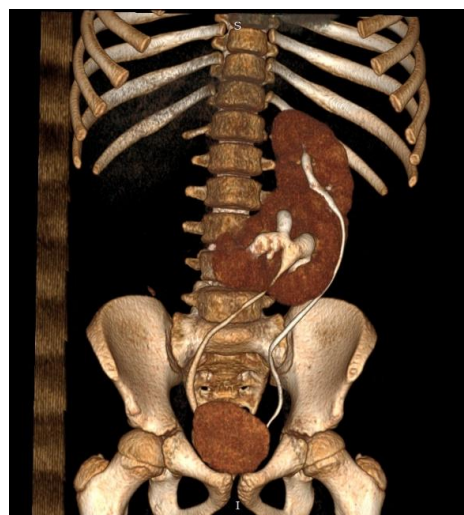
E-mail:
jonathanva@gmail.com

Teléfono: +51
993015088

Se presenta el caso de un paciente varón de 10 años que cursa con infección de tracto urinaria febril por primera vez asociado a dolor lumbar izquierdo y puñopercusión positivo del mismo lado. No presenta otro antecedente de importancia. En la ultrasonografía se hallan signos compatibles con ectopia renal cruzada. Luego, se realiza UROTEM con contraste en la cual se evidencia las siguientes imágenes:

Imagen N° 01: Reconstrucción volumétrica

Imagen N° 02: Riñón Izquierdo



Recibido: 07/12/18

Aceptado: 20/12/18

Imagen N° 03: Riñón Derecho

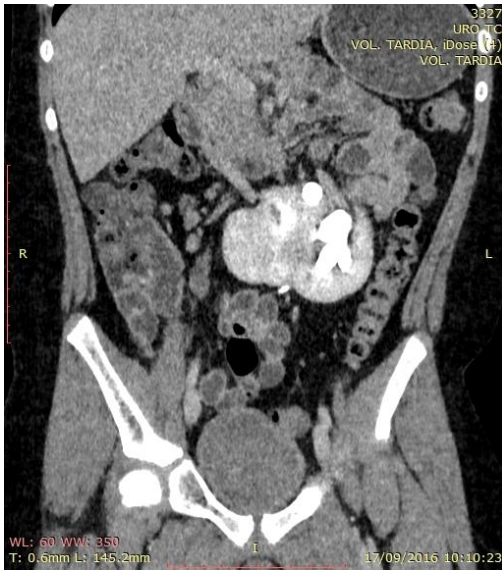
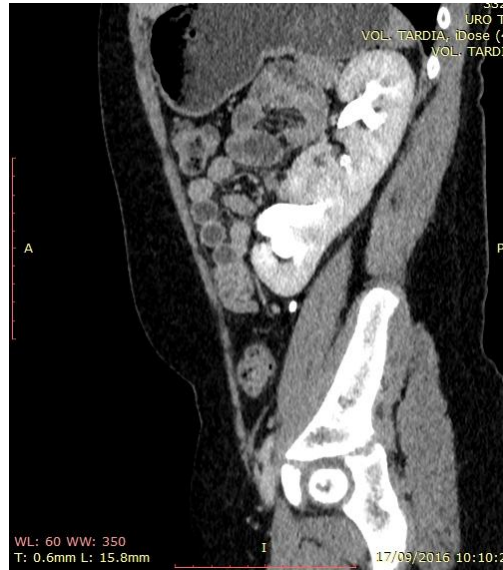

Imagen N° 04: Vista Sagital



UROTEM muestra ectopia renal cruzada de derecha a izquierda, sin signos de hidronefrosis ni litiasis.

Paciente concluye tratamiento antibiótico endovenoso por pediatría y acude a controles por urología pediátrica sin recaídas.

Según la clasificación de McDonald y McClellan¹ ésta es una ectopia renal cruzada con “fusión en forma de L”, en la cual el riñón cruzado se encuentra transversal respecto al riñón ortotópico y fusionado en su polo inferior. La incidencia general de la ectopia renal cruzada se encuentra en un rango de 1:7 600 a 1:1 300². Además, tiene predominancia masculina de 3:2, y el cruce de izquierda a derecha sucede con mayor frecuencia que el cruce de derecha a izquierda³.

Bibliografía

1. Sharma V, Ramesh Babu C.S, Gupta O.P. Crossed fused renal ectopia multidetector computed tomography study. *Int J Anat Res.* 2014; 2(2):305-309.
2. Bhatt K, Herts BR. Crossed fused renal ectopia. *J Urol.* 2014; 191(2):475-476
3. Solanki S, Bhatnagar V, Gupta AK et al: Crossed fused renal ectopia: challenges in diagnosis and management. *J Indian Assoc Pediatr Surg.* 2013;18:7.