



# Revista Médica de Trujillo

Publicación oficial de la Facultad de Medicina de la Universidad Nacional de Trujillo - Perú

## Imágenes en medicina

### Tratamiento ortopédico en fracturas metafisiarias de húmero proximal en niños

Orthopaedic treatment of proximal humerus metaphyseal fractures in children

**Freddy Javier Fernández Villacorta, Eduardo Rojas Hidalgo, José Rodríguez Ghinciulescou, Eduardo Díaz Vera, Sandro Rodríguez Vásquez, Luis Salazar Leiva.**

Servicio de Ortopedia y Traumatología del Hospital Regional Docente de Trujillo

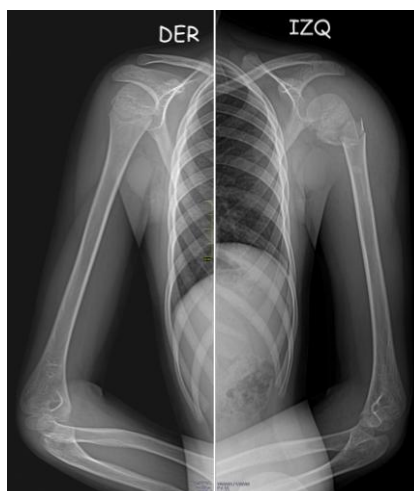
Correspondencia:  
Freddy Fernández  
Villacorta. HRDT.  
Avenida Mansiche 795  
freddy\_fv@hotmail.com

Paciente mujer de 08 años de edad proveniente de la Esperanza-Trujillo, que el día 15/08/2017 sufre caída con apoyo palmar y hombro en abducción mientras corría. Presentando dolor (EVA 8) en brazo izquierdo, impotencia funcional. Al examen físico se constata aumento de volumen, dolor al movimiento activo y pasivo que conlleva a una abolición de la movilidad. A la atención por emergencia se indica analgésicos y toma de radiografías de hombros comparativas.

No se registra antecedentes de importancia.

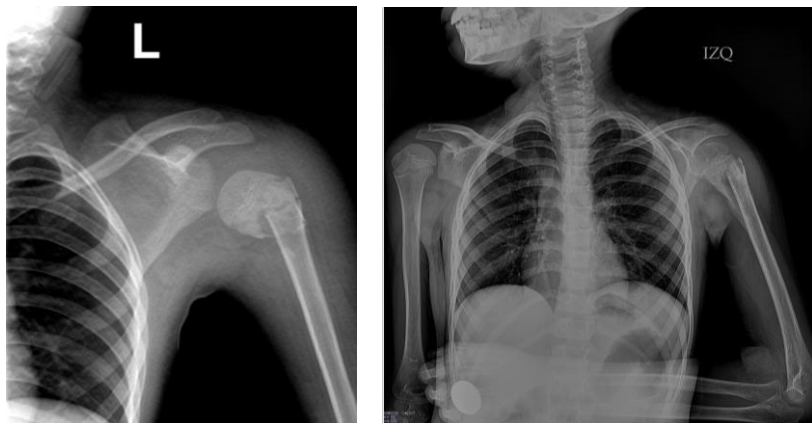Recibido: 28/09/18

Aceptado: 11/10/18



La vista radiográfica del hombro izquierdo se evidencia fractura metafisiaria de húmero (AO: 11A2.1). Se indica tratamiento ortopédico con yeso en "aeroplano". En los controles al examen radiológico se evidencia formación

de callo óseo (30/09/2017) y en el examen clínico hay movilidad: elevación 40°, abducción: 20°, rotación interna y externa de 10°. Se observa una angulación de 20° en varo en la metafisis proximal del humero.



Las fracturas de humero proximal en niños si presentan angulaciones mayores a 15° tienen que reducirse. Y en los niños lo más recomendable son los tratamientos ortopédicos porque los procedimientos cruentos pueden lesionar el cartílago de crecimiento. Los resultados son satisfactorios tanto radiográficamente como funcionalmente.